arzt CME

Zertifizierte Fortbildung

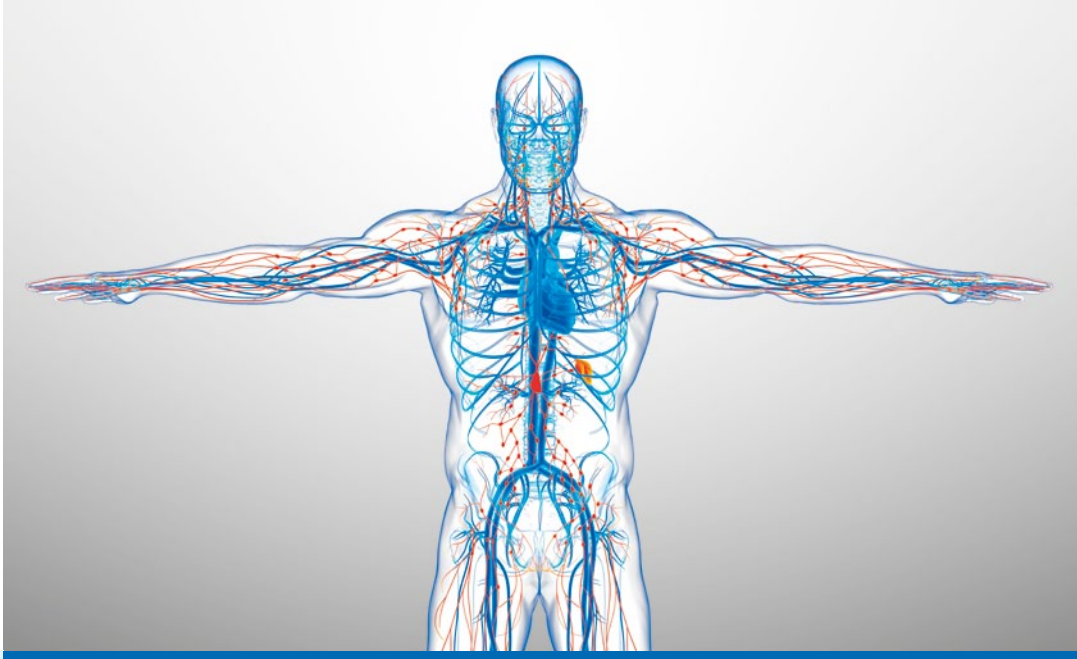

Der idiopathische multizentrische Morbus Castleman (iMCD):

Eine diagnostische Herausforderung zwischen Autoimmunerkrankung, Malignom und Infektion

Prof. Dr. med. Kai Hübel, Köln
Dr. med. Florian Weber, Regensburg

Inhalt

Der multizentrische Morbus Castleman ist eine selten diagnostizierte Erkrankung mit variablem Erscheinungsbild und pathophysiologisch unterschiedlichen Varianten (HHV8-assoziierter, POEMS-assoziierter und idiopathischer multizentrischer Morbus Castleman), die symptomatische und laborchemische wie auch histopathologische Überschneidungen mit einer Vielzahl von Erkrankungen aus dem rheumatologischen, hämatologischen und autoimmunvermittelten Spektrum bietet. Die vorliegende CME beschäftigt sich mit der speziellen Variante des idiopathischen (also nicht HHV8- oder POEMS-assoziierten) multizentrischen Morbus Castleman (iMCD) und erläutert das diagnostische und therapeutische Vorgehen mit speziellem Augenmerk auf die interdisziplinäre Zusammenarbeit zwischen Klinik und Pathologie anhand aktueller Konsensus-Kriterien. Da die Diagnose des iMCD häufig erst sehr verzögert gestellt und eine Therapie zu spät eingeleitet wird, fokussiert diese CME auf die Diagnostik, um Hämatologen, Rheumatologen und Internisten sowie Pathologen für diese Erkrankung zu sensibilisieren.

Mit freundlicher Unterstützung von

RECORDATI RARE DISEASES
Focused on the Few

00:00:21

Dr. Weber: Hallo und herzlich willkommen zur CME, CME-Webinar zum Thema des idiopathischen Morbus Castleman, der eine große Herausforderung in der Diagnostik wie auch in der Therapie darstellt. Ich darf mich kurz vorstellen: Mein Name ist Dr. Florian Weber, Facharzt für Pathologie und Oberarzt am Universitätsklinikum Regensburg. Ich freue mich, für die heutige Fortbildung einen Koreferenten zu haben, Professor Kai Hübel aus Köln, der sich auch gleich selbst nochmal kurz vorstellen wird, weil wir zusammen eben gezielt auf die Schwierigkeiten in der interdisziplinären Diagnostik des Morbus Castleman eingehen wollen.

00:01:11

Prof. Hübel: Mein Name ist Kai Hübel, wie eben schon erwähnt. Ich bin Hämatologe und Oberarzt an der Uniklinik in Köln und Chefarzt am Klinikum Köln Bayenthal und beschäftige mich schwerpunktmäßig mit den lymphatischen Erkrankungen und freue mich heute gemeinsam mit Herrn Weber dieses Seminar halten zu können.

00:01:31

Dr. Weber: So, wir möchten starten. Zunächst mit den üblichen ‚Disclosures', die Sie hier ablesen können und (...)

00:01:43

Dr. Weber: einer kurzen Gliederung über unseren gemeinsamen Vortrag: Zunächst werde ich eine kurze Übersicht über die Erkrankung, die Epidemiologie und die Pathophysiologie geben. Im Anschluss wird dann Professor Hübel auf die klinische Symptomatik, die Diagnostik und die Differentialdiagnosen eingehen. Als nächster Punkt übernehme dann ich die Darstellung der Histopathologendiagnostik, die ein wichtiger Punkt im ganzen Prozedere ist. Zum Schluss wird Ihnen dann Professor Hübel über die therapeutischen Vorgehensweisen berichten.

00:02:22

Dr. Weber: Die Erstbeschreibung der Erkrankung erfolgte durch Benjamin Castleman, nach dem die Erkrankung dann auch subsequent benannt wurde. Mitte der 50er Jahre in seiner Tätigkeit als Pathologe im Massachusetts General Hospital erstmals beschrieben als „lokalisierte mediastinale Lymphknotenhyperplasie, die an einen Thymom erinnerte", in späteren Ausführungen auch teilweise als Angiofollikuläre Hyperplasie bezeichnet. Aber bereits in dieser Erstbeschreibung ist das Hauptsymptom der Erkrankung, nämlich die teilweise massive Lymphknotenschwellung berichtet und enthalten, die teilweise auch an maligne Tumoren oder hämatologische Erkrankungen denken lässt.

Der Morbus Castleman ist gekennzeichnet durch eine Lymphadenopathie sowie typischen histologischen Befunden.

00:03:15

Dr. Weber: Das Kardinalsymptom der Erkrankung des Morbus Castleman ist – wie gerade eben schon erwähnt und auch in der Erstbeschreibung diskutiert – die Lymphknotenschwellung oder Lymphadenopathie und die dazugehörige Castleman-typische Histologie, auf die ich später nochmal genauer eingehen werde. Man unterscheidet mehrere Arten des Morbus Castleman. Zum einen den unizentrischen Morbus Castleman, bei dem nur eine einzelne Lymphknotenstation durch Lymphknotenvergrößerung betroffen ist. In der Folge abgekürzt als UCD. Und dann die größere Gruppe des multizentrischen Morbus Castleman, bei dem mindestens zwei Lymphknotenstationen betroffen sind. Ein wichtiger Punkt ist der Ausschluss diverser anderer Erkrankungen, die derartige Lymphknotenvergrößerungen natürlich hervorrufen können. Auf die verschiedenen Differentialdiagnosen wird dann in der Folge Professor Hübel genauer eingehen. Dann ist zu erwähnen der POEMS-assoziierte multizentrische Morbus Castleman, also mit einer Plasmazell-Hyperplasie vergesellschaftet. Dann auf der rechten Seite in lila hinterlegt der HHV8-assoziierte Morbus Castleman, der in über 90 % der Fälle HIV-positive Patienten betrifft und schließlich die Gruppe des idiopathischen multizentrischen Morbus Castleman (iMCD), auf den wir uns heute im Webinar konzentrieren wollen mit einem hypervaskulären und einem plasmazellulären Typ und einem Mischtyp. Zum iMCD gehört im weiteren Sinne auch das sogenannte TAFRO-Syndrom. Als Akronym: Thrombozytopenie, Anasarka, Fieber, retikuläre Fibrose, Organomegalie – ein Krankheitsbild, das überwiegend im asiatischen Raum auftritt, aber auch in anderen Gegenden der Welt zu beobachten ist.

00:05:20

Dr. Weber: Die Epidemiologie des Morbus Castleman insgesamt ist unklar. Es gibt wenige aktuelle Daten. Die bislang vorliegenden Daten gehen von einer 10-Jahres-Prävalenz von 2,4 bis 20 Fällen pro eine Million Einwohner aus. Heruntergerechnet auf Deutschland entspricht das in etwa 20 bis 200 Neuerkrankungen pro Jahr, für den unizentrischen Morbus Castlemann und den multizentrischen Morbus Castleman. Man muss aber von einer hohen Dunkelziffer ausgehen, da viele Fälle bestimmt aufgrund der problematischen Diagnosestellung nicht als solche diagnostiziert werden. Bei HIV-infizierten Patienten ist die Krankheit deutlich häufiger: Hier rechnet man etwa mit 4,3 Fällen auf 10.000 Patientenjahre mit zunehmender Tendenz in den letzten Jahren wegen der besseren antiretroviralen Therapie und der höheren Lebenserwartung der Patienten.

00:06:28

Dr. Weber: Zur Pathogenese des Morbus Castleman gibt es im Grunde drei Hypothesen, die im Raum stehen, wobei hier noch nicht alles im Detail geklärt ist. Zum einen wird diskutiert, ob eine systemische entzündliche Erkrankung die Ursache ist oder ein paraneoplastisches Syndrom durch klonale Proliferation benigner oder maligner Zellen oder eine virale Genese, wie sie natürlich für den HHV8-induzierten Morbus Castleman auch nachgewiesen ist. Letztlich führen alle diese drei Hypothesen zu einer vermehrten Ausschüttung proinflammatorischer Hyperzytokine, insbesondere von Interleukin-6 und vaskulärem endothelialen Wachstumsfaktor (VEGF), die dann an den entsprechenden Zielorganen und Geweben die entsprechenden Symptome auslösen, die Sie ganz unten in dieser Grafik erkennen können. Also allgemein Symptome mit Abgeschlagenheit etc., eine Vermehrung von Plasmazellen im Sinne einer sogenannten Plasmozytose, Gefäßproliferation, aber auch eine Anämie, eine Hypalbuminämie mit Ergussproblemen und ganz wichtig, aber häufig auch in der Differentialdiagnose hier nicht mit einbezogen, Kleingefäßläsionen mit teilweise sehr schweren Nierenerkrankungen. Auf die einzelnen Symptome und die Abgrenzung zu anderen Erkrankungen in der Differentialdiagnose wird aber jetzt Professor Hübel in seinem Anschlussvortrag eingehen.

00:08:19

Prof. Hübel: Ja, und ich möchte dann fortfahren mit einigen klinischen Aspekten. Zunächst noch einmal kurz der Unterschied zwischen dem unizentrischen und dem multizentrischen Castleman. Wir hatten es schon gehört: Unizentrischer Castleman tritt häufiger auf als der multizentrische Castleman. Weitere Unterschiede finden sich hier in der Tabelle: Der unizentrische Castleman, wie der Name sagt, findet sich nur an einer Lokalisation. Es ist sehr häufig das Mediastinum, aber nicht immer, während der multizentrische Castleman, multizentrisch oder multifokal auftritt. Von der Altersverteilung her finden wir den unizentrischen Castleman früher mit einem ‚Peak' in der vierten Lebensdekade. Der multizentrische Castleman tritt später auf, mit einem ‚Peak' in der sechsten Lebensdekade. Wichtig vielleicht auch die Symptomatik: Sehr häufig ist der unizentrische Castleman ein Zufallsbefund, nur selten kommt es zu Symptomen, dann in der Regel durch die Kompression des vergrößerten lymphatischen Gewebes auf vitale Strukturen, während der multizentrische Castleman sehr häufig systemische Symptome zeigt. Da gehe ich gleich nochmal näher darauf ein. Darüber hinaus – das sehen Sie etwas weiter unten in der Tabelle – ist der unizentrische Castleman niemals mit einer Viruserkrankung assoziiert. Therapeutisch wird der unizentrische Castleman operiert, das heißt, das ist ein chirurgisches Therapieverfahren und wenn das erkrankte lymphatische Gewebe komplett entfernt wird, ist der Patient auch geheilt. Wenn die Möglichkeit der Operation nicht gegeben ist, dann besteht die Möglichkeit eventuell zu warten oder auch zu bestrahlen. Ganz anders beim multizentrischen Castleman – hier müssen wir mit einer Systemtherapie relativ zügig starten, worauf ich dann später nochmal eingehen werde. Der Verlauf beim multizentrischen Castleman ist auch deutlich aggressiver als beim unizentrischen Castleman.

Beim multizentrischen Castleman zeigen sich – im Gegensatz zum unizentrischen Castleman – sehr häufig ausgeprägte systemische Symptome.

00:10:16

Prof. Hübel: Das drückt sich dann auch in den Überlebenskurven aus – das sehen Sie hier: Oben der unizentrische Castleman mit einem Gesamtüberleben, das eigentlich schon praktisch der Normalbevölkerung entspricht. Die Überlebenskurve des multizentrischen Castleman läuft relativ kontinuierlich und steil nach unten, mit einem medialen Überleben nach 5 Jahren ungefähr von 5 %.

00:10:41

Prof. Hübel: Welche Klinik führt den Patienten mit dem idiopathischen multizentrischen Castleman zum Arzt? In der Regel ist es die generalisierte Lymphadenopathie und per Definition sind natürlich mehrere Lymphknotenregionen betroffen. Darüber hinaus findet man häufig eine Organomegalie, insbesondere eine Hepatomegalie oder auch eine Splenomegalie oder eine Hepatosplenomegalie. Die Symptome sind lymphomtypisch, also die Symptomatik Fieber, Nachtschweiß, Gewichtsverlust oder auch eine deutliche Abgeschlagenheit. Wir finden, bedingt durch einen Eiweißmangel, sehr häufig Ödeme, Aszites, auch mal Pleuraergüsse und im Labor finden sich typische Veränderungen wie eine Anämie, eine Hypalbuminämie und sehr häufig ein CRP-Anstieg.

00:11:31

Prof. Hübel: Es ist bereits angeklungen: Der idiopathische multizentrische Castleman ist eine sehr heterogene Erkrankung mit sehr unterschiedlicher klinischer Symptomatik, sehr unterschiedlicher Histopathologie und sehr unterschiedlicher Immunologie. Insofern ist die Abgrenzung zu anderen Erkrankungen häufig schwierig und deswegen ist das Feld der Differentialdiagnosen sehr breit. Die Differentialdiagnosen kommen aus dem Bereich der Autoimmunerkrankungen, der Tumorerkrankungen oder auch der Infektionserkrankungen.

Beim multizentrischen Castleman müssen eine HIV- und HHV8-Infektion differentialdiagnostisch abgeklärt werden.

00:12:00

Prof. Hübel: Diese Tabelle hier listet nochmal einige Differentialdiagnosen auf, an die Sie denken müssen und sollen, wenn sie einen Patienten mit Verdacht auf Castleman vor sich sehen. Aus dem Bereich der Infektion ist es die HIV-Infektion, die aktive HIV-Infektion oder HIV-bedingte lymphoproliferative Erkrankungen oder Entzündungen und Adenopathien bedingt durch unkontrollierte Infektionen. Aus dem rheumatologisch-autoimmunologischen Formkreis ist zum Beispiel der systemische Lupus Erythematodes, die rheumatoide Arthritis, der Morbus Still, juvenile idiopathische Arthritis, autoimmunbedingte lymphoproliferative Syndrome oder das Makrophagen-Aktivierungs-Syndrom. Und das ist sicherlich hier keine vollständige Auflistung, das sind einige wichtige Beispiele. Und aus dem Bereich der malignen Erkrankungen: Natürlich ganz wichtig, die Abgrenzung zu den Lymphomerkrankungen, Hodgkin und Non-Hodgkin-Lymphome, Multiples Myelom ist zu nennen, das follikuläre dendritische Retikulumzellsarkom und das POEMS-Syndrom, das vorhin ja schon mal angesprochen wurde. Und damit möchte ich auch schon wieder übergeben an Herrn Weber, der jetzt mit der histopathologischen Diagnostik fortfahren wird.

00:13:12

Dr. Weber: Ja, vielen Dank. Bei der histopathologischen Diagnostik ist vorrangig zu erwähnen, dass Stanzbiopsien, die natürlich für den Patienten am wenigsten belastend sind und für den Operateur am einfachsten durchzuführen sind, leider die Diagnose in der Regel nicht erlauben. An Stanzbiopsien können Ausschlüsse von anderen Erkrankungen getroffen werden, man kann hochmaligne Lymphome, infektiöse Lymphknoten, Erkrankungen oder Metastasen von soliden Tumoren relativ sicher ausschließen. Aber die histologischen Kriterien des Morbus Castleman sind an Stanzbiopsien in den seltensten Fällen tatsächlich gut zu erkennen. Deshalb als dringliche Bitte, bei einem klinischen Verdacht auf das Vorliegen eines idiopathischen multizentrischen Morbus Castleman darauf zu drängen, dass eine Exzisionsbiopsie, also die komplette Entfernung eines Lymphknotens, durchgeführt werden soll. Und hierbei bitte auch darauf achten, dass von chirurgischer Seite der wirklich größte und bildgebend auch auffälligste Lymphknoten entfernt wird und nicht der, der am einfachsten zu erreichen ist, weil dort die Veränderungen wiederum deutlich geringer ausgeprägt sein könnten.

Bei Verdacht auf Morbus Castleman ist für die histopathologische Diagnostik eine Exzisionsbiopsie eines betroffenen Lymphknotens erforderlich.

00:14:39

Dr. Weber: Zu den histopathologischen Kriterien zählen fünf Hauptkriterien, auf die ich im Anschluss gleich auch mit Bildbeispielen eingehen möchte, hier einmal aufgelistet: die regressiven Keimzentren, dann die Prominenz der follikulär dendritischen Zellen oder Retikulumzellen, kurz FDCs, die teilweise ausgeprägte Hypervaskularisation, eine Lymphofollikuläre Hyperplasie und eine mehr oder weniger stark ausgeprägte Plasmozytose, also die Vermehrung von Plasmazellen im Lymphknoten. Für die Diagnose des idiopathischen multizentrischen Morbus Castleman ist zudem der fehlende Nachweis von HHV8, also das Kaposi-Sarkom-Virus, immunhistochemisch notwendig.

00:15:28

Dr. Weber: In den Konsensus-Kriterien aus einer hochrangigen Publikation von Fajgenbaum und Kollegen aus dem Jahr 2017 in Blood stammt dieses Schema, in dem diese fünf Kriterien noch einmal mit Bildbeispielen dargestellt sind und auch die Graduierung von Grad 0 bis Grad 3 aufgeführt ist. Für die Diagnose eines iMCD ist mindestens der Grad 2 oder 3 für die Kategorie der regressiven Keimzentren oder der Plasmozytose notwendig.

00:16:06

Dr. Weber: Die Veränderungen der sogenannten regressiven Keimzentren zeichnen sich durch einen Verlust von Keimzentrumslymphozyten aus, die sich üblicherweise immunhistochemisch in der Färbung gegen CD10 positiv darstellen. Zudem kommt es zu einem Verlust der sogenannten Sternhimmelmakrophagen, die den Pathologen unter den Zuhörer*innen ein Begriff sein werden, also die Makrophagen innerhalb der Keimzentren, die apoptotische Lymphozyten phagozytieren. Zudem kommt es zu einer Hyalinose und zu einer stark expandierten Mantelzone, die teilweise einen zwiebelschalenartigen Aspekt ausbildet, wie wir gleich auf den Beispielbildern auch sehen werden.

Die histopathologischen Kriterien für iMCD sind:

- **A regressive Keimzentren**
- **B Prominenz follikulär dendritischer Zellen**
- **C Hypervaskularisation**
- **D lymphofollikuläre Hyperplasie**
- **E Plasmozytose**

00:16:54

Dr. Weber: Hier so ein Beispiel für ein regressiv verändertes Keimzentrum mit oben rechts zum Vergleich einem normalen Keimzentrum in einem regelhaften Lymphknoten: Sie sehen oben rechts eben dieses Keimzentrum mit den sogenannten Sternhimmelmakrophagen, die sich durch diese hellen Areale im Keimzentrum auszeichnen. Außen herum die Mantelzone, die aber im großen Bild beim regressiv veränderten Keimzentrum deutlich prominenter im Vergleich zum stark regressiv veränderten Keimzentrum ausfällt. Und man erkennt hier besonders im oberen rechten Quadranten eine angedeutete zwiebelschalenartige Lagerung der Lymphozyten innerhalb der Mantelzone.

00:17:43

Dr. Weber: In der immunhistochemischen Färbung gegen CD10 erkennt man hier innerhalb der Keimzentren nur noch einzelne wenige verbliebene Keimzentrumslymphozyten im Vergleich zum normalen Lymphknoten aber deutlich an Anzahl vermindert.

00:18:02

Dr. Weber: Hier in diesem Follikel noch einmal besser zu erkennen: Die zwiebelschalenartige Lagerung der Lymphozyten innerhalb der Mantelzone.

00:18:13

Dr. Weber: Als nächstes Kriterium sehen wir die Prominenz follikulär dendritischer Zellen, die follikulär dendritischen Retikulumzellen innerhalb der Keimzentren bilden bei dieser Erkrankung prominente konzentrische Netzwerke, die man auch wieder immunhistochemisch dieses Mal in der Färbung gegen CD21 oder CD23 sehr gut darstellen kann. Wichtig hier ist, dass es nicht zu einer Zerstörung der Netzwerke kommt, als differentialdiagnostisches Kriterium zur Abgrenzung von einem Marginalzonenlymphom, welches häufig die Keimzentren kolonialisiert und die Netzwerke der FDCs zerstört.

00:18:54

Dr. Weber: Hier ein Beispielbild von diesen konzentrischen Netzwerken, die aber intakt sind und keine Löcher oder sogenannte Mottenfraßnekrosen aufweisen, wie man sie bei einem Marginalzonenlymphom beispielsweise beobachten könnte.

00:19:14

Dr. Weber: Auch hier noch einmal stark vergrößerte, aber stets konzentrische dichte Netzwerke follikulär dendritischer Zellen.

00:19:25

Dr. Weber: Der nächste Punkt ist die Hypervaskularisation, also eine erhöhte Anzahl und auch Dichte der hochendothelialen Venolen im Lymphknoten. Zusätzlich finden wir sklerosierte Gefäße und sogenannte “Lollipops” als klassisches Charakteristikum des Morbus Castleman in allen seinen Varianten, die “Lollipops” entstehen durch einsprossende Gefäße, die von außen radiär in die Keimzentren hineinziehen, wie wir auch gleich wieder auf den Bildern sehen werden.

00:20:01

Dr. Weber: Hier ein Beispiel von einer deutlich vermehrten Gefäßdichte im Lymphknoten mit unterschiedlich großen Lumina und teilweise auch einer Verdrängung der Keimzentren durch die stark proliferierenden Gefäße.

00:20:18

Dr. Weber: Und hier zwei Keimzentren mit Hyalinose dargestellt durch die kräftige Rotfärbung und (...)

00:20:28

Dr. Weber: im nächsten Bild dann ebenfalls eine kräftige Hyalinose und bereits hier erkennbar ein von außen in das Keimzentrum hineinziehendes Blutgefäß. Ähnlich wie auch auf diesem Bild und hier ist sehr gut die sogenannte „Lollipop"-Struktur zu erkennen, das von unten senkrecht in das Keimzentrum einziehende Blutgefäß hier einmal noch verdeutlicht.

00:21:06

Dr. Weber: Ein weiteres Kriterium ist die lymphofollikuläre Hyperplasie, die bei vielen Erkrankungen auch in unterschiedlichen lymphatischen Geweben auftreten kann. Man findet vergrößerte, auch entrundete Sekundärfollikel, stark expandierte Keimzentren mit hier dann auch zahlreichen Sternhimmelmakrophagen und gelegentlich auch mehr als ein Keimzentrum pro Sekundärfollikel.

Die Graduierung der histopathologischen Kriterien – mindestens 2 Kriterien Grad 2 oder 3 – ist entscheidend für die Diagnose iMCD.

00:21:35

Dr. Weber: Sie sehen hier unterschiedlich große, teilweise auch konfluierende Keimzentren innerhalb der stark vergrößerten Sekundärfollikel und (...)

00:21:48

Dr. Weber: auch hier eine ausgeprägte lymphofollikuläre Hyperplasie.

00:21:56

Dr. Weber: Das letzte Kriterium in der Liste: Die Plasmozytose, die von einer leichten Vermehrung von Plasmazellen in der interfollikulären Zone bis hin zu einem rasenartigen Bild von Plasmazellen im Lymphknoten reichen kann. Es handelt sich aber immer um eine polytypische Leichtkettenexpression, also keine monoklonale Plasmazellexpansion, wie man sie etwa bei einem Plasmozytom mit Lymphknotenbefall beobachten könnte. Wichtig: also immer eine entsprechende immumhistochemische oder auch molekularpathologische Zusatzuntersuchung. Und es handelt sich stets um reife Plasmazellen, sodass man hier die Differentialdiagnose zu einem plasmoplastischen Lymphom im Lymphknoten stellen kann.

00:22:43

Dr. Weber: Hier dargestellt in der oberen Bildhälfte oder im oberen Drittel mit vielen kleinen blauen runden Zellen: die Lymphozyten des Lymphknotens. Während in den unteren beiden Dritteln die Plasmazellenpopulation vorherrscht, mit größeren Zellleibern und deutlich eosinophilerem Zytoplasma.

00:23:01

Dr. Weber: Besser noch zu sehen in der folgenden immunhistochemischen Färbung hier gegen CD138 als Plasmazellmarker und man erkennt ein tatsächlich rasenartiges Infiltrat von Plasmazellen zwischen den einzelnen, auch hier wieder stark regressiv veränderten, Keimzentren und Follikeln.

00:23:25

Dr. Weber: Wichtig, wie bereits schon angesprochen, die Demonstration einer polytypischen Leichtkettenexpression hier bei unserem Institut mit einer gut etablierten Doppelfärbung gegen die Kappa- und Lambda-Leichtkette. Die Kappa-Leichtkette, hier in rot dargestellt, überwiegt in physiologischer Weise etwa in einem Verhältnis von 3-4:1 gegenüber der Lambda-Leichtkette aber definitiv keine monotypische Leichtkettenexpression in dieser Plasmazellvermehrung.

00:23:57

Dr. Weber: Zuletzt noch die Immunhistochemie gegen HHV8 bzw. Kaposi-Sarkom-Virus – Dort gibt es kommerzielle Antikörper gegen das sogenannte Latency-associated nuclear antigen (LANA) 1. Bitte beachten Sie, dass nur eine Kernfärbung hier als spezifisch zu werten ist und man auch immer eine positive Kontrolle mitführen sollte. Hier bietet sich zum Beispiel Gewebe aus einem Kaposi-Sarkom an, welches üblicherweise auch durch HHV8 verursacht wird. Alternativ, aber sicherlich deutlich teurer und auch langsamer, wäre eine Fluoreszenz-in-situ-Hybridisierung im Sinne einer molekular pathologischen Untersuchung.

00:24:40

Dr. Weber: Hier dargestellt ein positiv ausgefallenes Kaposi-Sarkom mit nuklearer Expression von LANA 1 und ein entsprechender Lymphknoten mit einem HHV8-assoziierten Morbus Castleman.

00:25:04

Dr. Weber: Der histologische Subtyp kann unterschieden werden in den hypervaskulären, in den Mischtyp und den plasmazellulären Typ, die auch eine entsprechende prognostische und therapeutische Bedeutung haben. Zu beachten ist, dass der Hypervaskuläre Typ nicht identisch mit der etwas älteren Bezeichnung der hyalin-vaskulären Variante des Morbus Castleman ist, wie sie in der Originalbeschreibung auch von Benjamin Castleman und hauptsächlich in den unizentrischen Morbus Castleman-Fällen auftritt.

00:25:40

Dr Weber: Die Verteilung der einzelnen Kriterien lässt eben eine Einteilung in die unterschiedlichen Subtypen zu, die auch im pathologischen Befundbericht bei der Diagnosestellung zwingend Erwähnung finden sollte.

Die Verteilung der einzelnen Kriterien ermöglicht eine Einteilung in die unterschiedlichen Subtypen.

00:25:54

Dr. Weber: Zusammenfassend für die histopathologische Diagnostik ist noch einmal zu wiederholen, dass zum einen natürlich die Kommunikation zwischen Klinik und Pathologie essentiell ist. Ausschlusskriterien für einen idiopathischen multizentrischen Morbus Castleman, wie eine bekannte HIV-Infektion, Lupus erythematodes etc. sollten von klinischer Seite unbedingt dem Pathologen mitgeteilt werden, um falsche Diagnosen hier zu vermeiden. Wie bereits eingangs erwähnt, sollen Stanzbiopsien aus den auffälligen Lymphknoten möglichst nicht durchgeführt werden, sondern die Lymphknoten komplett entfernt werden. Und im histopathologischen Befundbericht sollte neben den histologischen Kriterien wie oben tabellarisch aufgeführt, auch der Subtyp abschließend genannt werden, um die entsprechende Therapie auch in die richtige Richtung zu steuern. Und mit dem Hinweis auf die Therapie darf ich meinen Teil des Vortrags hier beenden und übergebe wiederum an Professor Hübel, der den letzten Teil dann übernehmen wird.

00:27:03

Prof. Hübel: Ja, vielen Dank. Dann möchte ich jetzt quasi abschließend nochmal eingehen auf die Diagnostik aus Sicht des Klinikers und dann auch kurz die Therapie zusammenfassen. Zunächst zum Vorgehen bei Verdacht auf den idiopathischen multizentrischen Morbus Castleman: Also angenommen, Sie haben einen Patienten, bei dem ein Lymphknoten entfernt wurde und sie kriegen vom Pathologen die Rückmeldung, es handelt sich hier um eine Histopathologie, die konsistent ist mit einem Morbus Castleman. Da müssen Sie natürlich zunächst die Bildgebung durchführen um zu sehen, handelt es sich um einen unizentrischen oder um einen multizentrischen Castleman. Hier bietet sich die Computertomographie an. Man kann auch die PET-CT durchführen, muss aber wissen, dass das in Deutschland in der Regel nicht vergütet wird, aus meiner Sicht auch nicht wirklich notwendig ist, aber ein CT, Hals, Thorax und Abdomen sollte durchgeführt werden und dann können Sie differenzieren, handelt es sich um einen unizentrischen oder einen Verdacht auf einen multizentrischen Castleman. Ist der unizentrische Castleman ausgeschlossen, besteht also der Verdacht auf einen multizentrischen Castleman, müssen Sie zunächst die gesamten Differentialdiagnosen ausschließen, die ich Ihnen vorher schon genannt habe. Wenn das erfolgt ist, ist der multizentrische Castleman bestätigt. Da haben wir jetzt verschiedene Formen, auch das haben wir ja

Wenn histopathologisch und differentialdiagnostisch ein Morbus Castleman anzunehmen ist, sollte mittels Bildgebung abgeklärt werden, ob die uni- oder multizentrische Form besteht.

schon gezeigt. Sie müssen den Virus-assoziierten, also zum Beispiel HHV8-assoziierten Castleman ausschließen, Sie müssen den POEMS-assoziierten Castleman ausschließen und wenn das erfolgt ist, dann besteht der Verdacht auf einen idiopathischen multizentrischen Morbus Castleman und an gewissen Kriterien können Sie diesen idiopathischen Castleman dann bestätigen.

00:28:40

Prof. Hübel: Genau diese Kriterien sind hier aufgelistet. Diese Kriterien hat ein internationales Konsortium auf der Basis von 344 Patientenfällen erstellt und verabschiedet und 2017 publiziert. Wir haben die Hauptkriterien. Hauptkriterium 1: Histopathologische Merkmale müssen mit einem idiopathischen multizentrischen Castleman übereinstimmen – da haben wir vorhin schon genug dazu gehört und zum zweiten müssen mindestens zwei Lymphknotenregionen betroffen sein. Darüber hinaus gibt es elf Nebenkriterien, klinische Kriterien, wie konstitutionelle Symptome, Organomegalie, Flüssigkeitsansammlungen, Hautveränderungen oder Pneumonitis, und es gibt Laborkriterien: erhöhtes CRP, Anämie, Thrombozytopenie, Hypalbuminämie, Niereninsuffizienz oder die polyklonale Hypergammaglobulinämie. Und es müssen beide Hauptkriterien und mindestens zwei dieser elf Nebenkriterien erfüllt sein, davon mindestens ein Laborkriterium. Wenn das erfolgt ist, dann ist die Diagnose des idiopathischen multizentrischen Morbus Castleman gestellt.

Für die iMCD-Diagnose müssen die beiden Hauptkriterien und mindestens 2 der 11 Nebenkriterien erfüllt sein.

00:29:47

Prof. Hübel: Für die Therapie, die dann folgen sollte, ist die Beurteilung des Schweregrades sinnvoll. Auch da gibt es fünf Kriterien, die entsprechend definiert wurden: Zum einen der ECOG größer oder gleich 2, Vorhandensein einer Niereninsuffizienz, Vorhandensein von Flüssigkeitsansammlungen wie Anasarka, Aszites, Pleuraergüsse, eine ausgeprägte Anämie oder eine interstitielle Pneumonitis mit einer Dyspnoe. Und wenn zwei von diesen fünf genannten Kriterien erfüllt sind, dann wird der idiopathische Castleman als schwer klassifiziert, andernfalls als mild.

00:30:26

Prof. Hübel: Wie gestaltet sich der klinische Verlauf? Ich hatte Ihnen ja vorhin schon diese Daten gezeigt, was die Überlebenskurven betrifft, dass ungefähr die Hälfte der Patienten mit dem idiopathischen multizentrischen Castleman innerhalb der ersten fünf Jahre verstirbt. Das hier sind nochmal ganz aktuelle Daten, die nochmal den klinischen Verlauf etwas näher beschreiben. Oben, die obere Tabelle: Hier wurden 199 Patienten analysiert. Wieviel Prozent dieser Patienten mussten im ersten Jahr stationär aufgenommen werden? Wieviel Prozent haben sich in einer Notaufnahme vorgestellt? Sie sehen hier: 60 % dieser Patienten bedurften stationärer Therapie, um 54,3 % der Patienten haben sich im ersten Jahr nach der Diagnose schon in der Notaufnahme vorstellen müssen. Und unten sehen wir, dass der idiopathische Castleman eben auch mit Komorbidität, mit Begleiterkrankungen eng assoziiert ist: Von den 199 Patienten entwickelten 7,5 % im ersten Jahr eine hämatologische Neoplasie und fast 20 % einen soliden Tumor. Thrombotische Ereignisse entwickelten 6,5 % der Patienten, ein Nierenversagen 12,6 % der Patienten und ein Lungenversagen 6,5 % der Patienten und über die folgenden fünf Jahre ist dieser Anteil in etwa konstant. Und das zeigt uns eigentlich sehr eindrucksvoll, dass der idiopathische Morbus Castleman tatsächlich eine ernstzunehmende Erkrankung ist. Wir müssen ihn diagnostizieren, wir müssen ihn frühzeitig erkennen, wir müssen ihn auch entsprechend therapieren.

00:32:01

Prof. Hübel: Da komme ich jetzt zur Therapie und wenn man sich vor Augen hält, dass ist eine lymphathische Erkrankung, dann liegt es nahe zu sagen: „Na ja, gut, dann versuchen wir doch erst mal mit einer Steroidtherapie.“ Das machen tatsächlich viele, aber man muss sich klarmachen, dass die Steroidtherapie, wenn überhaupt, dann nur einen kurzen Erfolg bringt. Auch das hier nochmal eine ganz, ganz aktuelle Arbeit: Hier wurde eine Monotherapie mit Steroiden gekoppelt an bestimmte Laborwerte. In der linken Kurve sehen Sie das Ansprechen auf eine Steroidtherapie bei Patienten mit einem CRP von über oder unter 12, und die Kurve die so steil nach unten geht, sind die Patienten die einen CRP-Wert von über 12 mg hatten, also hier haben die Steroide praktisch nichts gebracht. In der Mitte sehen Sie das ganze für einen Hb-Grenzwert, der war hier 8 und Patient mit einem Hb unter acht – auch hier praktisch kein Ansprechen auf die

Steroidtherapie und rechts sehen Sie das ganze nochmal kombiniert. Das sind so kleine Hinweise, also CRP über zwölf, Hb unter acht: Steroidtherapie bringt überhaupt nichts. Ich muss aber auch aus eigener Erfahrung sagen, wenn ein Patient auch einen höheren Hb-Wert oder niedriges CRP hat: Steroidtherapie ist alleine nur allenfalls sehr kurz wirksam, sie muss also ergänzt werden.

00:33:17

Prof. Hübel: Welche weiteren Therapiemöglichkeiten haben wir noch? Wir haben es vorhin schon gehört, bei der Darstellung der Pathophysiologie: Interleukin-6 scheint beim idiopathischen multizentrischen Castleman wirklich der Auslöser zu sein für die gesamte Symptomatik, für die Erkrankung und insofern macht es Sinn, mit einem IL-6-Antikörper die Therapie zu beginnen. Ein solcher Antikörper steht uns zur Verfügung, er nennt sich Siltuximab und er wurde in einer randomisierten Studie geprüft, die sehen Sie hier: Von 140 gescreenten Patienten konnten 79 Patienten eingeschlossen werden. Das klingt jetzt natürlich für eine randomisierte Studie erst mal nicht viel, aber bitte machen Sie sich klar, um was für eine seltene Erkrankung es wir hier zu tun haben. Von diesen 79 Patienten erhielten 53 Siltuximab und 26 Placebo. Rechts sehen Sie jetzt die Ergebnisse, also Siltuximab wurde in einer Dosierung von 11 Milligramm pro Kilogramm Körpergewicht alle drei Wochen gegeben, oder die Patienten erhielten Placebo und rein vom morphologischen Therapieansprechen gemäß der Bildgebung: 34 % der Patienten unter Siltuximab erreichten eine komplette oder partielle Remission, aber kein Patient im Placeboarm, ein klarer Vorteil zugunsten von Siltuximab. Und Patienten, die ansprachen, waren im Median 5,5 Jahre unter der Therapie mit Siltuximab und erhielten im Jahr 86 Applikationen – ist also tatsächlich eine Therapie, die auf Dauer angelegt ist. Es lässt sich vielleicht sagen: „Na ja, 34 % Ansprechen, klar, das ist besser als bei Placebo, aber doch sicherlich kein Durchbruch." – dem kann ich zustimmen, allerdings muss ich sagen, dass die reine Morphologie, das heißt, Rückgang der Lymphknotenvergrößerung sicherlich nicht das einzige oder das wichtigste Kriterium ist. Es gibt andere Kriterien und das sehen Sie hier in dieser Abbildung links dargestellt: Die Patienten, bei denen es zu einer Besserung der Symptome kam, also links oben, blau – Patienten unter Siltuximab, rot – unter Placebo und Sie sehen, im Laufe der Therapie, wie deutlich die Symptome, die Symptomlast, wie sich die Symptome rückgängig machen bei Patienten unter Siltuximab. Und in der darunterliegenden Probe erkennt man, dass die Patienten, die eben ansprachen auf Siltuximab auch in der Regel keine Zweittherapie brauchten über mehrere Jahre. Und das Ganze zeigt sich auch nochmal in der untersten Darstellung: Über 80 %, oder fast 80 % der Patienten waren schon langfristig symptomfrei ohne weitere Therapie. Und rechts ist es vielleicht noch interessanter, das Ansprechen auf Laborwerte. Sie sehen in der oberen linken Kurve, die den Anstieg des Hämoglobins unter Siltuximab – das ist die blaue Linie – und man erkennt hier über die Zeit, dass der Hb-Wert sich deutlich erholt. Rechts ist es vielleicht sogar das Wichtigste, das Ansprechen auf das CRP und bereits im ersten Zyklus kommt es zu einem rapiden Abfall des CRP-Wertes unter Siltuximab und das zeigt uns, dass der CRP-Wert wirklich ein sehr, sehr sensitiver Marker ist um das Ansprechen auf die Therapie zu beurteilen, wahrscheinlich der sensitivste Parameter. Und unten sehen Sie dann auch das gute Ansprechen, was die BSG betrifft und die Erholung ganz rechts dann des Albumins. Zu den Toxizitäten insgesamt ist Siltuximab gut verträglich, gerade drei, vier Toxizitäten, die bei mehr als 5 % der Patienten auftraten, war Fatigue und Nachtschweiß. Und diese Substanz erhielt dann auch die EMA-Zulassung 2014, steht uns also somit in der Erstlinie zur Verfügung.

CRP ist ein sehr sensitiver Marker zur Beurteilung des Ansprechens auf die Therapie.

00:36:59

Prof. Hübel: Ich habe es bereits erwähnt in der Studie. Ein Teil der Patienten erhielt wirklich über Jahre das Siltuximab – Wie sind hier die Daten? Und das hier ist eine Auswertung, bei der mehrere Studien zusammen betrachtet wurden. Sechzig Patienten wurden ausgewertet. Es wurde geprüft nach sechs Jahren waren tatsächlich 70 % der Patienten noch unter einer Siltuximab-Therapie und damit die Erkrankung unter Kontrolle. Bei 30 % der Patienten wurde die Therapie innerhalb der ersten sechs Jahre beendet. Warum? Bei 13 %, weil Siltuximab lokal verfügbar war, die Patienten also aus der Studie ausgeschieden sind. Bei 7 % der Patienten wurde die Einverständniserklärung durch die Patienten zurückgezogen. Das heißt, der Grund, warum Patienten Siltuximab nicht mehr bekommen, war eben nur in ganz, ganz wenigen Fällen Nebenwirkungen oder ein Progress oder die Entscheidung des Arztes, oder eine Schwangerschaft.

Beim HIV- und HHV8-negativen iMCD sind Therapieoptionen wie Rituximab oder Tocilizumab in Deutschland Off-Label. Siltuximab hat die entsprechende Zulassung.

00:37:56

Prof. Hübel: Diese Abbildung fasst Ihnen noch einmal das Therapie-Management des idiopathischen multizentrischen Castleman zusammen. Zunächst einmal haben wir ein mildes Krankheitsbild – die Kriterien dafür habe ich Ihnen ja gezeigt. Auch dann setzen wir Siltuximab ein, in der Kombination mit Steroiden. Die Steroiden würde ich in dieser Situation mit ein bis zwei Miligramm pro Kilogramm Körpergewicht Retisol dosieren und dann auch über vier bis sechs Wochen ausschleichen. Bei wirklich sehr milden Verlaufsformen besteht auch die Möglichkeit, vielleicht Rituximab und Steroide zu kombinieren. Man muss aber auch wissen, Rituximab ist in dieser Situation ein ‚Off-Label', das heißt, dafür müsste eine Kostenzusage bei der Krankenversicherung eingeholt werden. Haben wir eher schwereres Krankheitsbild, dann ist die Therapie der Wahl definitiv Siltuximab kombiniert mit hochdosierten Steroiden, zum Beispiel 500 Milligramm Methylprednisolon über zwei bis drei Wochen. Bleibt das Ansprechen aus – das sehen Sie darunter – dann können Sie bei dem milden Krankheitsbild zum Beispiel auf Rituximab wechseln. Sie können auch Immunmodulatoren einsetzen – auch hier müssen Sie eine Kostenzusage einholen, sprechen die Patienten an, sollten Sie Siltuximab bis zur Unverträglichkeit weitergeben. Beim schweren Krankheitsbild und fehlendem Ansprechen würde ich eher auf eine Polychemotherapie mit Rituximab wechseln, zum Beispiel R-CHOP. Auch hier noch einmal zusammengefasst die Therapieoptionen des multizentrischen Castleman: Erstlinientherapie der idiopathischen Form hab ich zusammengefasst bereits. Neben Siltuximab gibt es einen IL6-Rezeptor-Antikörper, das ist das Tocilizumab, das wir aus der CAR-T-Cell-Zelltherapie kennen, das allerdings nur in Japan – das muss man sagen – für den Castleman zugelassen ist. Beim POEMS-assoziierten Castleman würden wir eigentlich genauso therapieren wie beim idiopathischen, mit einer Ausnahme wenn Osteolysen vorliegen. Dann neigt man oder empfiehlt man eher eine myelomtypische Therapie, und beim HHV8-assoziierten Castleman bietet sich Rituximab als ‚Off-Label' an und natürlich bei den 90 % Patienten, die HIV-positiv sind, muss eine kombinierte antiretrovirale Therapie erfolgen. Wie sieht es im Falle des nicht Ansprechens oder des Rezidivs aus und in den späteren Therapielinien? Man muss sagen, hier haben wir keine Standardtherapie. Wir haben aber verschiedene Therapiemöglichkeiten, die hier zusammengefasst sind: Sie können Rituximab geben, sie können Immunsuppressiva wie Cyclosporin, Sirolimus geben, Sie können Immunglobuline geben. Was wir gerne einsetzen – natürlich nach Einigung der Kostenzusage – sind Immunmodulatoren wie Thalidomid, Lenalidomid Proteasomhemmer wie Bortezomib. Sie haben auch die Möglichkeit, Polychemotherapien einzusetzen (R-CHOP, R-CVP). Von Hochdosistherapie gibt es einige wenige Fallberichte dazu, ist sicherlich eine Ausnahmemedikation.

00:41:01

Prof. Hübel: Ich möchte damit die Diagnostik und Therapie zusammenfassen: In zahlreichen diagnostischen Merkmalen und Symptomen findet sich eine Überlappung mit autoimmun malignen und infektiösen Erkrankungen, also die Differentialdiagnostik ist wirklich wichtig, dass Sie hier gucken, dass Sie die Abgrenzung zu anderen Erkrankungen durchführen. Die Diagnose wird durch das Vorliegen von Haupt- und Nebenkriterien gestellt, auf Basis dieser Konsensus-Konferenz, deren Daten 2017 publiziert wurden. Der Behandlungsalgorithmus startet mit einer gegen IL-6 gerichteten Therapie, wobei der monoklonale Antikörper Siltuximab die bisher einzige randomisierte Studie, geprüfte Substanz darstellt und letztendlich auch die einzige zugelassene Substanz, und im Rezidiv kommen dann verschiedene Therapieregime zum Einsatz.

00:41:48

Prof. Hübel: Ich möchte damit schließen und habe noch versucht, so eine Kernaussage nochmal zusammenzufassen. Angenommen, Sie haben einen Patienten mit einer reaktiven Lymphadenitis ohne Hinweis auf Malignität, dass der Pathologe nicht meldet, Sie aber gleichzeitig eine klinische Symptomatik beobachten oder Laborveränderungen die an einen Castleman denken lassen, dann treten Sie in Diskussion mit dem Pathologen, versuchen Sie die Situation zu klären. Denken Sie an den idiopathischen Morbus Castleman und denken Sie daran, dass diese Patienten rasch diagnostiziert werden müssen und rasch einer Therapie zugeführt werden müssen. Damit möchte ich mich ganz herzlich auch nochmal im Namen von Herrn Weber bedanken und hoffe, dass Ihnen diese Fortbildung auch etwas gebracht hat. Vielen Dank!

Impressum

Der idiopathische multizentrische Morbus Castleman (iMCD): Eine diagnostische Herausforderung zwischen Autoimmunerkrankung, Malignom und Infektion

Autoren
Prof. Dr. med. Kai Hübel
Universitätsklinikum Köln
Kerpener Str. 62
50937 Köln

Dr. med. Florian Weber
Institut für Pathologie
Universität Regensburg
Franz-Josef-Strauß-Allee 11
93053 Regensburg

Review:
Prof. Dr. med. Manfred Hensel, Mannheim
Univ.-Prof. Dr. med. Edgar Dahl, Aachen

Zertifiziert durch
Landesärztekammer Hessen

Ärztliche Leitung
Dr. med. Alexander Voigt
Spartaweg 7
97084 Würzburg

Inhalt und Redaktion
m:werk GmbH & Co. KG
Healthcare Communication
Humboldtstraße 11
65189 Wiesbaden
info@m-werk.de
www.m-werk.de

Veranstalter und Technik
health&media GmbH
Dolivostraße 9
64293 Darmstadt
redaktion@arztcme.de

ISSN 2512-9333

Bildquellen
Titel: © mybox – stock.adobe.com

Transparenzinformation arztCME

Die Inhalte dieser Veranstaltung werden produkt- und dienstleistungsneutral gestaltet. Wir bestätigen, dass die wissenschaftliche Leitung und die Autor*innen / Referent*innen potentielle Interessenkonflikte gegenüber den Teilnehmern offenlegen.

Prof. Dr. med. K. Hübel erklärt Zuwendungen von folgenden Firmen erhalten zu haben: Roche, Celgene/BMS, Hexal, Gilead, Servier, Sanofi, EUSA Pharma. Dr. med. F. Weber erklärt Zuwendungen von folgenden Firmen erhalten zu haben: Roche, Celgene , MSD, EUSA Pharma.

Diese Fortbildung wird für den aktuellen Zertifizierungszeitraum von 12 Monaten mit 2450,- EUR von Recordati Rare Diseases Germany GmbH unterstützt. Die Gesamtaufwendungen der Fortbildung in diesem Zeitraum belaufen sich auf 2450,- EUR. Die Produktneutralität dieser Fortbildung wurde durch ein Review von zwei Gutachtern geprüft.

Diese Fortbildung ist auf www.arztCME.de online verfügbar. Die Transparenzinformationen sind für den Arzt dort einsehbar.

*Die Sponsoringbeiträge können je nach Art und Umfang der Fortbildung unterschiedlich sein.

Eine mögliche Druckauflage wird vom Sponsor getragen

Lernkontrollfragen

Bitte kreuzen Sie jeweils nur **eine** Antwort an.

1. Welches der genannten histologischen Kriterien im Lymphknoten spielt KEINE Rolle bei der Diagnose des iMCD nach den Konsensus-Kriterien von Fajgenbaum et al.?

a. Plasmozytose
b. Prominenz follikulär dendritischer Zellen (FDCs)
c. Hypervaskularisation
d. Regressive Keimzentren
e. Epitheloidzellgranulome

2. Welcher der genannten immunhistochemischen Antikörper ist AM WENIGSTEN hilfreich bei der Differentialdiagnose des iMCD?

a. Doppelfärbung: kappa-/lambda-Leichtketten
b. LANA-1 (HHV-8)
c. Panzytokeratin
d. CD21
e. CD138

3. Wie werden die histologischen Subtypen des iMCD nach den Konsensus-Kriterien von Fajgenbaum et al. bezeichnet?

a. Hypervaskulärer Typ, plasmazellulärer Typ und Mischtyp
b. Lymphohistiozytärer, granulomatöser und follikulärer Typ
c. Lymphozytenprädominanter, lymphozytenarmer und gemischter Typ
d. Hyperplastischer, vaskulärer und plasmozytoider Typ
e. Paraneoplastischer, humoraler und lymphozytärer Typ

4. Welches ist nach aktueller Nomenklatur KEINE Variante des Morbus Castleman?

a. POEMS-assoziierter multizentrischer Morbus Castleman
b. HHV8-assoziierter Morbus Castleman
c. Indolenter postinfektiöser Morbus Castleman
d. Idiopathischer multizentrischer Morbus Castleman
e. Unizentrischer Morbus Castleman

5. An welchem Untersuchungsmaterial sollte die pathologische Diagnostik bei klinischem Verdacht auf iMCD vorrangig erfolgen?

a. Feinnadelbiopsie aus einem in der Bildgebung auffälligen Lymphknoten
b. Knochenmarkstanze aus dem Beckenkamm
c. Tiefe Biopsie aus dem Rektum
d. Exzisionsbiopsie eines in der Bildgebung auffälligen Lymphknotens
e. Ergusspunktat (z.B. Pleura- oder Perikarderguss)

6. Welches der folgenden Symptome oder Befunde zählt NICHT zur typischen Klinik des iMCD?

a. Periphere Ödeme
b. B-Symptome
c. Arthritis
d. Fatigue
e. Splenomegalie

7. Welche der folgenden Aussagen zum unizentrischem M. Castleman (UCD) und multizentrischem M. Castleman (MCD) trifft zu?

a. Der UCD findet sich häufiger als der MCD.
b. Sowohl der UCD als auch der MCD sind nicht heilbar.
c. Sowohl beim UCD als auch beim MCD steht die chirurgische Therapie im Vordergrund.
d. Klinische Beschwerden sind bei UCD besonders ausgeprägt.
e. Sowohl beim UCD als auch beim MCD sind Laborveränderungen wegweisend.

8. Welche der folgenden Erkrankungen ist KEINE typische Differentialdiagnose des iMCD?

a. EBV-assoziierte Lymphadenopathie
b. Aktive HIV-Infektion
c. Systemischer Lupus erythematodes
d. Non-Hodgkin-Lymphome
e. Morbus Crohn

9. Welche der folgenden Therapieansätze wird für die Erstlinienbehandlung des iMCD empfohlen?

a. eine Therapie sollte nur bei ausgeprägter Symptomatik erfolgen ("watch & wait")
b. eine Steroid-Monotherapie
c. eine Immun-Chemotherapie
d. eine Interleukin-6-Blockade
e. eine „involved-site"-Radiatio

10. Welcher der folgenden Parameter kann ein Therapieansprechen beim iMCD besonders frühzeitig anzeigen?

a. Ein Rückgang der Lymphome in der CT-Bildgebung
b. Eine Besserung der klinischen Symptomatik
c. Ein Abfall des CRP-Wertes
d. Die Normalisierung des Hb-Wertes
e. Die Rückbildung einer Hepatosplenomegalie

Das Online-Lernmodul, die zertifizierende Ärztekammer und den Bearbeitungszeitraum finden Sie unter:
www.arztcme.de/morbus-castleman

Zur Teilnahme am Test scannen Sie bitte den QR-Code mit Ihrem Mobilgerät.
Einen geeigneten QR-Reader finden Sie z. B. unter www.barcoo.com

DE-SIL-2100021